明倫歯誌 6(1) 28－32 (2003)

プロシーディング

美しい歯並びを手に入れる

柴 田 恭 典
明倫短期大学 歯科技工士学科

Orthodontics for a good smile

Yasunori Shibata
[1] *Department of Dental Technology, Meirin College*

要旨

きれいな歯並びを手に入れるための手段として，歯科矯正治療について述べた．見た目の良さ・美しさのみにとらわれることなく，機能的に優れた噛み合わせが望ましいこと．人工的なものではなく，自分の歯できれいな歯並びが得られることの価値について，歯科矯正治療の限界，顎変形症の治療，さらには治療ステップ，チームアプローチ等に最新の症例をまじえて解説した．

キーワード：歯科矯正，審美，咀嚼，顎変形症，チームアプローチ
Key words：Orthodontics, Aesthetics, Chewing, Jaw deformities, Team approach

1．はじめに

きれいな歯並びは美しく，健康の証である．きれいな歯および歯並びは見た目の美しさだけではなく，身体に対して機能的に非常に良くできた器官でもある．きれいな歯並びであれば，以下のように色々な面で良いことが知られている．

1）噛んだ時には多くの歯が無駄なく接触し（接触面積が広い），食事の際，効率良く食べることができる（咀嚼効率が高い）．また，噛んだ食べ物が良くこなれることで消化器官に対する負担も減るといわれている．
2）きれいな，あるいは正確な発音をすることは，歯並びが悪いと困難である．また，嚥下（飲み込む作業）の際にも，きれいな歯並びは機能面で効果的だと考えられている．
3）食後，歯の周りに付いた食べ物の残りのカス（食物残渣）が少ないと同時に，歯磨きによる磨き残しが減るために，虫歯や歯周病になりにくい．
4）虫歯や歯周病で歯の一部や歯を失った場合に，通常は歯科で治療を受けるが，その際，歯科医師が治療し易いだけではなく，残っている歯に負担の少ない銀歯や入れ歯（以下補綴物と呼ぶ）を入れることができる．その結果，残った歯の寿命も長くなると考えられる．
5）顎関節に対する負担も減る．正常な顎の運動を妨げる要素が減ることによって，顎関節の障害が低下するといわれている．
6）歯，特に前歯部が顔貌に与える影響は大きく，歯並びの悪さから，それを意識して，劣等感から消極的になり，社交性を失ったりすることもある．子供では，からかわれたり，いじめの対象になることもある．欧米ではきれいな歯並びであると，人とのコミュニケーションに，有利であるといわれている．

2．きれいな歯並びを手に入れる具体的な手段

誰もがきれいな歯並びになりたいと思うのは当たり前であるが，歯並びの良くない人が，きれいな歯並びを手に入れるにはどのような方法があるのだろうか．

きれいな歯並びを手に入れる手段としては，現在次の2種類の方法がある．

1）歯を移動して（矯正）きれいな歯並びにする．
2）今ある歯を削り，人工的に補う（審美歯科）．

一般の歯科治療は，虫歯等で欠損ができた際には，歯科医学的に補うことが必要で，補綴物が装着される．それに対して，歯科医学的には必要はないが，見た目の良さ（審美）を主目的として，歯科治療を行うことを審美歯科という．上記の2）は審美歯科の治療にあ

原稿受付：2002年12月5日，受理 2003年1月8日
連絡先：〒950－2086 新潟市真砂3－16－10 明倫短期大学 柴田恭典 TEL. 025－232－6351（内線165）

たる．医科でいう美容整形に近い．歯の唇側表面を削って，表からきれいな材料を人工的に張り付ける．あるいは，歯の頭（歯冠）の部分を削除して神経（歯髄）を除去し，歯ぐきの上の部分を全部作り物の歯にする方法である．これは保険診療とは認められず自費（医院が決めた料金）で費用がかかる．しかし，短期間で見た目が良くなるので，受診したくなるのは理解できるが，十分考えてから決めて欲しい．

歯や顎は一生使われる．人間の身体は，程度にもよるが怪我をしても修復し，治る（治癒）．骨は折れても，折れた面をつないで安静に固定していれば，着いてしまう．歯についてはどうだろう，虫歯は自然治癒することはなく，急性の痛みが薄らいでも治ったのではない．慢性化しただけである．したがって徐々に虫歯は歯質を崩壊させていく．時折急性症状に苦しむことがあるものの慢性症状が長く，おおむね歯は時間と共に失われる．歯が虫歯ではなく，すり減ったり，欠けたり，折れたりした場合にも自然に回復することはなく，元の形には戻らない．
そのため，歯科では（医科には少ない）人工的に補う作業が多い．虫歯を削って詰める，根の治療後に金属冠をかぶせる，歯が失われた前後の歯を削ってブリッジを入れる，部分入れ歯や総入れ歯を入れる等と，すべて補綴的な作業となる．

歯が抜けた所を放置して置いたらどうなるのか？
下顎の第一大臼歯（6歳臼歯）の虫歯がひどくなり痛くて抜いた場合，抜歯後の空隙を放置しておくと，その後にある第二大臼歯が前に傾斜をする．また，上顎の歯が挺出してくる．食事の際，顎を前に滑らそうとすると，下顎第二大臼歯が，その挺出してきた上顎の歯にぶつかり，顎のスムースな運動を阻害し，噛みづらくなるのである．そのまま放置すれば，傾斜した奥歯や，挺出した歯が使用できなくなる可能性が高いだけではなく，顎関節症の引き金になることもある．
悪くなることを防ぐためには，抜歯後引き続き通院し，臼歯のブリッジあるいは入れ歯を入れればよい．それが入れば，周りの歯の位置は変化しない．

さて，見た目が気になる前歯についてはどうだろうか．前歯を補綴する場合に，金属が前に出ることを気にしない時代もあったが，現在は美的な観点から，金属を表に出すことはほとんど無い．天然の歯の色に近いレジンと呼ばれる樹脂やポーセレンと呼ばれるセラミックが使われることが多くなった．近年，歯科の技術が進み，補綴物の精度が向上すると同時に，材料も良くなり，前歯に使うポーセレンなどは天然の歯に遜色のない色が出せるようになり，一般の人が近くから見ても人工的な物かどうかわからないものが多くなってきている．
しかし，精度が上がったといっても，顕微鏡レベルで見れば完全とはいえず，歯と人工物との境目は完全になめらかというわけではない．時と共に歯が欠けたり，壊れたり，歯と補綴物の境目から虫歯になって，作り直しが必要になる．作り直しをする場合には，再度削り直すので，歯質の量はさらに減ることが多い．徐々に使えなくなる歯が多くなり，残りの歯が減ってくる．
歯の本数が減ったとしても，食べ方，摂取量が極端に変化するわけではないので，残った歯にすべての歯があった時と同じ負担が掛かっていることになる．歯を失えば失うほど，残りの歯に負担がかかり残りの歯の寿命が短くなる．また，年齢的にも歯周病の影響を受け，歯槽骨の支えも減少してくるため，負担は加速度的に増えてくる．「歯が無くなり始めると早いよ」と言われているのはこのことである．失われたものは戻ってこない．

日本歯科医師会が提唱しているスローガンで8020運動というのをご存じであろうか．80歳になったときに20本の歯を残そうという運動である．人間の歯は良くできていてしっかりケアをして，上手に使えば80年以上ももつ．人工的なものは，いくら良いものであっても，決してそこまではもたない．
自分の歯を少しでも長く使う（残す）ためには，自分の歯を虫歯にしないようにすることと歯茎のケアをして歯周病にならないようにし，歯を失わないように管理することが大切になる．

では，話を元に戻すが，一時的に口元の美しさを手に入れるために健康な歯を削って良いのだろうか？答えは明快である．良くない．良いわけがない．しかしながらその選択には将来，自分の歯を長く使いたいのであればという条件が付く．反対に，どうせいつかは駄目になるのだし，将来は総入れ歯でかまわないという考えであればその限りではない．健康であるために，口腔内をよりよい環境に置きたいという歯科医学的な考え方は当然基本にあるが，人それぞれに健康に対する価値観は違う．自分にとって何が大切かを選択するのは患者さんである．私達にできることは，歯科医療の正確な情報を患者さんに伝えることである．

3．歯は動く？

歯が動くというと不思議に思うかも知れないが，非常にゆっくりと動くのである．それでは，普段何もしていない状態で歯は動いているのであろうか？歯は常に動いている．でもなぜ動かないように見えるのであろうか？歯は骨に直接着いているのではなく，歯根膜という線維によってハンモックのように吊られているので

ある．噛むと歯は沈み，噛んだ歯が相手の歯と接触しなくなると元の位置に戻る．歯根膜はクッションの役目をしているわけである．前にも述べたが，虫歯等で歯が無くなると今まで噛み合っていた相手の歯が挺出する．歯には挺出傾向がある．これからわかることは上下の歯が噛むことで，歯の高さ，広い意味では噛み合わせの高さが維持されているということである．噛むが弱く，噛む回数の少ない人は，面長で噛み合わせの浅い人が多く，反対に，噛む力が強く，噛み締める癖（クレンチング）のある人は，顎のえらが張り，四角い顔の方が多い．

食事（咀嚼）の際，舌は舌側にある食べ物を歯の上に乗せる，と同時に頬側に回った食べ物は頬が歯の方に押しやって歯の上に乗る．そこで上下の歯が食べ物を押しつぶす．もちつきの際に，臼のまん中にお餅を整える作業と同じことを日常で意識をしないで行っているのが食べ物を噛むという作業である．その際，舌は臼歯を頬側に押し，頬は臼歯を舌側に押す力を発生する．短い周期の中ではどちらかが強くなることもあるが，長期間では舌が押す頬側への力と，頬が押す舌側への力がおよそ等しく，バランスが取れている．双方の力が拮抗しているからこそ歯は動かないように見えるのである．

前歯では，舌が前歯を前方へ押し，唇は前歯を舌側へ押す．歯並びの悪い方は，このバランスが崩れていることが多いと思われる．例えば，アレルギー性鼻炎があって常に鼻呼吸が困難な場合には，往々にして口で息をすることになる．日常から，唇を閉めることがなく，唇の筋肉をほとんど使用しないような環境では，舌の前に押す力が勝り，結果的に上下の前歯は前に傾くことになる．弱い力でも持続的に力が加われば歯を動かすには十分であるが，強い力が加わると影響は深刻である．頬杖やうつぶせ寝をすると歯や顎に何キロという力が加わる．歯は簡単に動き始めるし，長時間毎日続けば顎がゆがんでくるのも当然である．年齢が高くなり，歯槽膿漏等で歯ぐきが下がり，歯を支えている歯槽骨の高さが低くなると，力の影響をより受けやすくなる．わずかなバランスの変化で歯は動く．

4．歯科矯正治療

矯正治療は，歯に力を加え，時間をかけて動かし，良く噛めてきれいな歯並びにするという歯科治療のことをいう．治療後の歯並びは，上下で正しく噛んでいる状態にする．人の歯はその形・幅・厚さ顎の幅・長さどれ一つとっても皆違う．そのため，その人が最も良く噛める状態（個性正常咬合）を治療目標とし，そこに移動するための治療計画を練り，治療を開始する．歯の移動は決して早くない．24時間歯に力を加えて一ヶ月で0.5～1mmのスピードである．そのために，矯正治療には期間がかかる．治療の難易度や歯の移動量により期間は異なるが，通常成人で，1年半から2年半ぐらいで移動が終わることが多い．歯の移動後は，歯をその位置に留めておく期間が必要となる．これを保定期間という．

歯科矯正は，ここ20年で急速に進歩した．矯正の材料も豊富になり，質が高く，見た目の良い製品が多くなった．すべてバンド（金属の帯冠）の状態から，DBS（歯に直接装置を接着する方法）が開発され，金属ブラケットのみの状態から，プラスチック・セラミックブラケット等多くの装置が開発された．
矯正治療技術は，スタンダードエッジワイズ・バイオ・SWA・アレキザンダー・ロス・ルート・キムと現在では多種多様にわたり，数えればきりがない．
各大学の矯正専門医養成コースも充実し，優秀な若い矯正専門医が育っている．

5．歯科矯正治療の限界

矯正治療で困難であるのは，移動する距離が長すぎる，歯根の長さが短い，歯の欠損が多い，習癖がしつこく止められない，虫歯や歯周病があって治療することで増悪する可能性がある，患者の協力が得られない，顎や歯槽骨の位置が上下顎でずれていて上下の歯を噛ませることが困難（著しい出っ歯・受け口・開咬・非対称）な症例（顎変形症）などがある．このうち，顎変形症については，近年外科手術の技法が向上し，矯正と外科が共同治療することで従来困難であった噛み合わせに対する治療が可能となった．以下顎変形症の

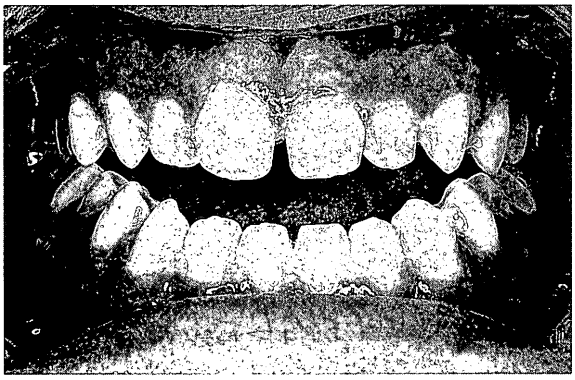

写真1　骨格性開咬症例の術前正面観

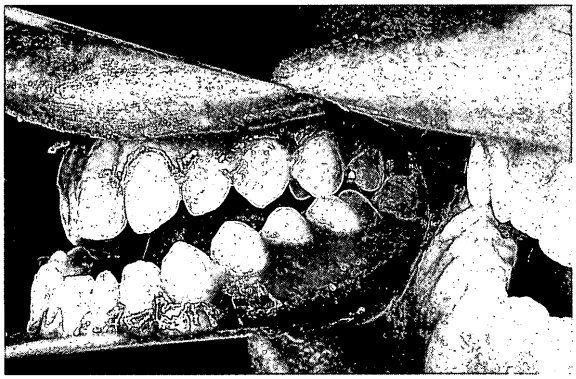

写真2　同側方からの咬合状態

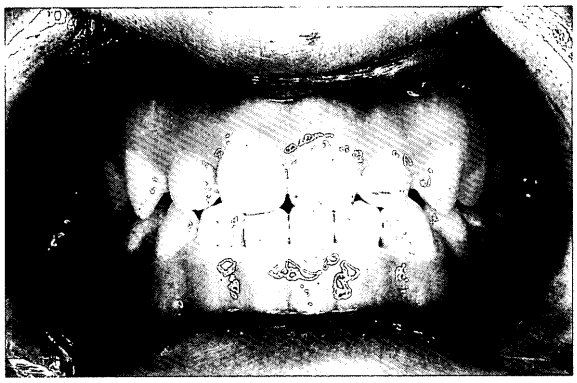

写真３　手術後半年の正面観

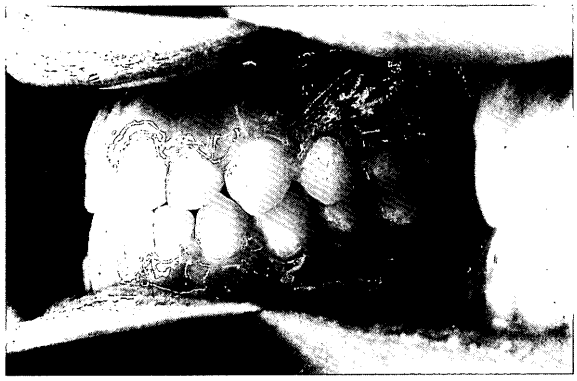

写真４　同側方からの咬合状態

治療について述べる．

６．顎変形症の治療とは

顎の変形があって，そのままの状態では歯科矯正治療のみで上下の歯を咬合させることが困難な症例に対して，外科処置を併用し，顎の位置を修正することによって理想的な咬合を得ようとする処置をいう．

身近な例としては，受け口の難症例である．上顎の成長が悪く，下顎が過成長の患者さんは骨格性下顎前突として診断される．こうした症例では前に述べたように，歯は口腔内外の圧力のバランスを取ろうとして以下の状態を呈していることが多い．上顎臼歯が外側に傾斜，下顎臼歯が舌側に傾斜してお互いに向き合う．上顎前歯は唇側に傾斜し，下顎前歯は舌側に傾斜をしている．お互いに向き合って歯の先端が近づいているので，軽症に思われがちだが，実際には上下顎の骨の偏位量が多い．その他に，下顎が極端に小さい上顎前突，開咬，顔が左右にゆがんでいる顔面非対称症，さらに，口唇裂口蓋裂や先天的な病変がおこす顎のゆがみなど顎変形症治療の対象となる．

７．顎変形症の治療段階

顎変形症の治療は以下の順序で行われる．

顎変形症の治療は，歯科矯正医と外科医との共同治療（チームアプローチ）である．治療期間を長く担当するのは歯科矯正医ではあるが，外科医の処置によっても治療の質のレベルが大きく左右される．そのために，事前に十分打ち合わせを行うことが必要となる．

治療を開始する前に，歯科矯正医・外科医による検査および診断が行われ，治療計画が立てられる．治療計画は装置の種類，歯の移動目標，抜歯の必要性の有無，手術までのおよその期間等が矯正医の担当で，手術法，智歯の抜歯の有無，入院予定等が外科医の担当となる．その診断および治療計画に患者の同意が得られて始めて治療開始となる．

１）術前矯正

手術前に必要な歯科矯正治療について述べる．顎がずれている場合には，それに合せて歯は噛み合ってくるので，歯が傾斜していることが多く，手術を先行して顎の位置を変えても上下の歯並びは正常には噛まない．そのため，手術前の矯正治療が必要となる．術前矯正の治療目標はａ）傾いている歯を正常な角度にする．ｂ）手術時に上下の歯並びが噛むようにすること．の２点となる．

骨格性下顎前突症の場合，上顎の臼歯は頬側に，前歯は唇側に傾斜していることが多い．歯の傾きを正常に治していくには，上顎の臼歯および前歯を舌側に傾斜させることが必要になる．上顎歯列を一回り縮小することになるが，当然隙間が不足する．左右の第一小臼歯の抜歯が必要になる症例が多い．反対に下顎歯列は舌側に傾斜をしているために，前歯を唇側に傾斜，臼歯を頬側に傾斜と歯列拡大することが多い．術前矯正期間は治療目標によって異なるが，早ければ６ヶ月，長い場合には２年ぐらいになる．

下顎の親知らず（智歯）の事だが，下顎骨の手術の時に智歯があると，下顎骨を分割する部分に智歯がかかるため，その部位が空洞になり骨の接触面積が減ると同時に，分割の際きれいに割れず危険であるため手術の６ヶ月以上前に抜歯をする事が必要となる．

術前矯正が進み，歯の移動目標が達成されれば，外科医の再診を求める．外科医が手術可能と判断すれば，手術日程が決められる．矯正医は，手術直前にフック付きの矯正線の装着（外科医が上下の顎を結ぶのに使用する）とシーネ（咬合床副子とも呼び，上下の顎を正確に位置づけるための樹脂で出来た薄い板状の装置）の製作をする．

２）外科手術

顎を切って，顎を移動し，固定する手術のことをいう．

通常口腔外科，形成外科でも行われる．患者の顎顔面の状態により手術法が決定される．手術法には各種あるが，よく行われるのが下顎のみの手術と上顎および下顎の手術である．

上顎の手術では，上顎の骨を移動後にプレートと呼ばれる穴の開いた金属板（チタン製）を介して短めのネジで骨の表面に固定する方法が採られる．

下顎の手術では，上顎と同様のプレートを使用する場合と，長めのネジを使用し，骨の重なった部分を貫通させて固定する場合がある．

多くの手術は，口の中から処置を行う．下顎の手術でネジを留める時，顎の外側に2～3ミリの切開を入れることがあるが，術後は目立つことはほとんどない．

手術の最後に細い金属線あるいはゴムで上下の顎を結び固定することが多い．これは顎間固定といい，骨の位置関係を安定させるために，口が開かないようにするものである．顎間固定の期間，方法は医療機関によってさまざまであるが，長い所では3週間ぐらいである．顎間固定中は口が開かないため，食事は流動食になる．

入院期間は5日から3週間と医療機関によって異なる．アメリカでは入院の翌日に手術で，入院期間は4～6日と短い．医療保険のシステムの違いによるものであろう．顔の腫れがおよそ治まるのが手術後1週間である．手術および術後に問題がなければ，8～12日程度の入院期間が適当と思われる．医療施設の入院期間の格差の是正と短縮化が望まれる．

3）術後矯正

顎切り手術後の歯科矯正治療のことをいう．

術前矯正で，十分治療し得なかったところの処置が主となるが，手術によって設定された顎の位置に合わせて咬合を調整する処置も必要となる．手術によって顎の位置が大幅に変わったことによって，口腔内の容積，噛む位置等に多くの変化が起きている．口の周りの筋肉（頬・唇・舌）等も新しい状態に慣れるまでには時間がかかる．開口訓練，噛む訓練，唇の筋力強化，舌の位置の補正などの筋訓練法と呼ばれるトレーニングが矯正治療と併行して行われることが多い．

4）保定

通常の矯正治療で保定を行う処置とほぼ同じであるが，期間的に長くフォローを必要とすることが多い．

5）顎変形症の予後について

顎変形症の治療は始まったばかりである．5年，10年の長期経過に対する報告もまだ少ない．

顎が短縮される手術の場合，顎の長さは短くなるが皮膚および軟組織は余ることになる．余った軟組織は空間を求める．そのために骨の位置を変化させようとする力が加わるが，その程度は僅かである．口腔容積が減少するために，力のバランスが大きく変化するのは唇圧と舌圧である．それらの影響を受けて変化するのは歯および歯槽骨である．骨格性開咬で外科処置が行われた場合，術直後は最も良い咬合状態となる．しかし，口腔容積の減少は著しく，舌圧は高まるが，咀嚼筋の力は弱い．再び咬合関係が開いてくるなど予後が悪いことが多い．

反対に骨延長手術は顎の長さが延び，口腔容積は増加する．顔および口腔周囲の軟組織が引き延ばされた状態になる．舌圧は急激には増加しない．軟組織によって常に骨を元の位置に戻そうとする力が骨に加わる．医療機関による今後の長期経過報告が必要とされている．

8．おわりに

きれいな歯並びを手に入れるための手段として歯科矯正と審美歯科がある．見た目の良さ・美しさのみにとらわれることなく，機能的に優れた噛み合わせが望ましい．虫歯等を放置することの危険性および歯科補綴の現状などについて述べた．その上で，人工的なものではなく，自分の歯できれいな歯並びが得られることの価値について，歯科矯正治療および，治療の限界について言及し，さらには，近年進歩が著しい顎変形症の治療について，治療ステップ，チームアプローチ等を解説した．

文　献

1）柴田恭典：あなたにもわかる，やさしい歯科矯正のはなし．明倫歯誌，**2**：64-69，1999

2）高橋庄二郎，他：顎変形症治療アトラス，医歯薬出版，東京，2001