11　滑らかな臨床処置を考慮したピンレッジによるブリッジ補綴法

大沼誉英，水橋庸子[1]，小林　梢[2]，河野正司
明倫短期大学　歯科技工士学科，[1]附属歯科診療所，[2]歯科衛生士学科

keywords：ピンレッジ，仮封法，診療計画

はじめに

部分床義歯はブリッジに比べて口腔内の安定性に劣り，ブリッジは安定性が優れているものの，欠損部の隣在歯を支台歯形成する必要がある．

有髄歯にも適用できる歯質の削除量を最小限におさえることが可能な支台装置としてピンレッジがある．ピンレッジの支台形成法では，舌面や咬合面をわずかに切削して，審美性に関わる唇頬側は全く切削する必要がない（図１）．また，この方法は，接着性ブリッジのように接着だけに維持を求めないため，長期的の良好な予後が期待できる．しかし，ピンの形成には歯科医師の厳密な形成と繊細な技工操作が必要となる．

１．仮封法の問題

ピンレッジ形成後の暫間的な補綴装置は固定が困難で扱いが難しいが，我々はピンの形成に用いられたフィッシャーバーを短く先端を切断し，それぞれの歯に掘られた３ヶ所のピンのうちの１ヶ所にその切断したバーを挿入する固定法を採っている．これにより，脱離の可能性は格段に低く抑えられる．

２．治療スケジュール

ピンレッジ支台形成の仮封が容易ではなく，補綴装置製作期間中に脱離してしまう可能性があるため，形成→技工→装着のステップを短期間で行うことが望ましい．

そのため，治療スケジュールを滑らかに進めるためには，歯科医師・歯科衛生士・歯科技工士が相談を十分に行い，治療進捗をシステム化する必要がある．また，患者さんにもスケジュールに合わせて来院していただく協力体制が必要となる．

本例では，火曜日に支台形成，印象採得，暫間処置を行い，木曜日に補綴装置を装着することを原則として（図２），良好な結果を得ている．

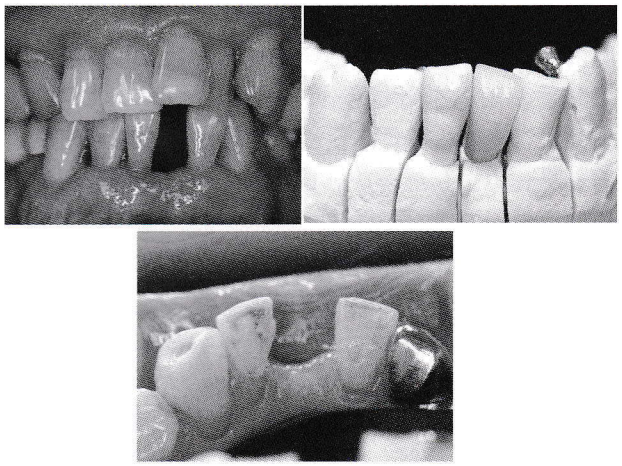

図１　上図左：欠損状況
上図右：模型上補綴
下図：ピンレッジ支台部位（左下２および右下１）

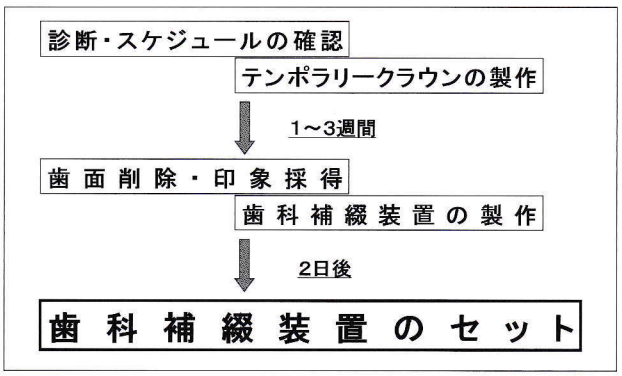

図２　治療スケジュール