13　テレスコープ冠を装着した歯根分割歯の歯周組織の管理経過について

水橋庸子，小林　梢[1]，大沼誉英[2]，河野正司[2]
明倫短期大学　附属歯科診療所，[1]歯科衛生士学科，[2]歯科技工士学科

keywords：歯根分割歯，テレスコープ冠，Ｐメンテ

はじめに

下顎大臼歯の歯根分岐部歯肉に重篤な炎症があり，口腔内へと瘻孔が通じている症例について，歯根分割して分岐部の罹患歯肉を掻爬除去した後，テレスコープ冠を装着して機能回復を図った術式について，明倫歯誌13巻に報告した．

その後，同様の症例を経験することができたので，合わせてここに術後の経過を報告すると共に，歯根分岐部歯肉の術後管理について考察してみたので報告する．

１．症例

１）第一症例

左側下顎第一大臼歯の根分岐部を含む頬側歯周組織に慢性歯周炎をもつ，年齢63歳の男性．

根分岐部の歯周治療を十分に行うために，近心根と遠心根の歯根分割を行い歯周治療を施行した．その結果，頬側歯槽骨の破壊が大きく，歯根が大きく露出する状態となった．一方，舌側は通常の歯周状態に落ち着いた．

頬舌側歯肉頂の高さが大きく異なり，歯間ブラシを挿入すると歯肉に突き刺さり，患者自身の使用は困難．また暫間冠の歯根分割部に食渣が残留し，通常のトンネルCrではＰメンテは困難と判定．

テレスコープ冠を装着して機能回復を図るとともに，テレスコープ冠の外冠撤去してＰメンテを行うこととした．このために，近遠心根の内冠の間に器具が入るように設計した．

２）第二症例

右側下顎第一大臼歯の根分岐部を含む頬側歯周組織に慢性歯周炎をもつ，年齢33歳の男性．

第一症例と同様な症状を示すことから，テレスコープ冠による機能回復とPメンテを実施することとした．

３）根分岐部のテレスコープ外冠の形態

罹患歯周組織掻爬後の根分岐部の歯肉の形状は，２例とも頬舌側の中央部に直径２～３mmの陥凹部が存在した．

第一症例の陥凹部は深いため，根分岐部のテレスコープ外冠は歯肉に接触せず，１～２mmの間隙を作る形態とした．

第二症例は陥凹部が顕著でないことから，根分岐部のテレスコープ外冠は歯肉に接触させる形態とした．

２．経過

２症例とも約４週間ごとに，外冠を撤去してのPメン手を実施しており，自覚症状もなく良好に経過している．

しかし，根分岐部の歯肉陥凹部には２例とも多少のプラークや食渣の残留が認められた．

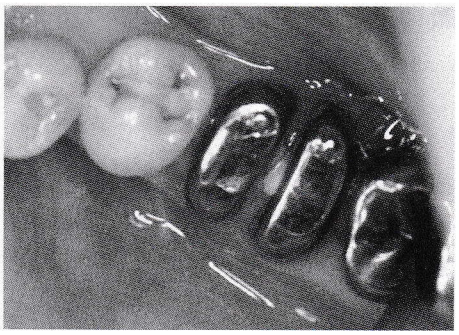

図１　食渣が残留している第一症例

まとめ

テレスコープ冠は外冠の撤去により良好なＰメンテ の実施が可能となることから，歯根分割症例にとり有効な機能回復法であるといえる．